· 大巡诊 ·

胆石性肠梗阻的诊断与治疗

梁庆余　杜鹏　谢佳明　吴浩荣　谷春伟　钟丰云

【摘要】 胆石性肠梗阻是一种较为少见的机械性肠梗阻，多因胆囊巨大结石通过胆肠内瘘排入肠道引起阻塞性肠梗阻。治疗的关键是梗阻原因的诊断，治疗方法主要为手术治疗。2013 年 4 月苏州大学附属第二医院收治了 1 例老年胆石性肠梗阻患者。术前经 X 线片和 CT 检查胆囊壁增厚与十二指肠粘连窦道形成，左髂区机械性肠梗阻（胆源性结石直径约 4 cm），内科治疗 3 d 后行急诊剖腹探查 + 取石术治疗肠梗阻，术中见胆囊无结石，与家属沟通后未切除胆囊，术后随访观察。随访至 2013 年 12 月患者恢复较好，复查 B 超胆囊肠道内瘘口未显示，胆囊炎症消退。

【关键词】 胆石性肠梗阻；　胆囊内瘘；　胆石症

Diagnosis and treatment of gallstone ileus

Liang Qingyu, Du Peng, Xie Jiaming, Wu Haorong, Gu Chunwei, Zhong Fengyun. Department of General Surgery, the Second Affiliated Hospital of Soochow University, Suzhou 215000, China
Corresponding author: Wu Haorong, Email: wuhaorong@vip.sina.com

【Abstract】 Gallstone ileus is a rare mechanical ileus, which was caused by discharge of giant gall bladder stone to the intestine. Understanding the causes of ileus is the key factor for treatment, and surgical treatment is the treatment of choice. An old patient with gallstone ileus was admitted to the Second Affiliated Hospital of Soochow University in April 2013. Preoperative X ray detection and computed tomography showed gallbladder wall thickening, formation of a sinus tract between the gall bladder and the duodenum, and intestinal ileus in the left iliac region (the diameter of the stone was about 4 cm). The patient received medical treatment for 3 days and then exploratory laparotomy + lithotomy. Gall bladder stones were not detected during the operation, so the gall bladder was preserved. The patient was followed up till December 2013, the sinus tract was disappeared under B sonography, and the cholecystitis was cured.

【Key words】 Gallstone ileus;　Internal biliary fistula;　Cholelithiasis

1　临床资料

患者女，77 岁。因恶心、呕吐伴肛门停止排气、排便 5 d 于 2013 年 4 月 22 日急诊入院。呕吐物为墨绿色胃内容物，伴剑突下压痛，无腹胀，呕吐后症状缓解，自觉尿量减少，未予重视，5 d 来症状渐加重，遂来我院就诊。患者自发病以来未进食，未解大便，小便深黄、量少，体质量明显下降。患者既往有心脏起搏器置入手术史，否认其他急慢性病史。

体格检查：体温 36.3 ℃，脉搏 60 次/min，呼吸 18 次/min，血压 124/67 mmHg（1 mmHg = 0.133 kPa）。患者发育正常，神志清楚，皮肤及巩膜无黄染。腹部平坦，腹壁静脉不明显，未见肠型及蠕动波，腹壁无异常搏动；四肢湿冷，剑突下压痛，无肌紧张，无液波震颤，全腹未触及包块，肝脾肋下未触及，墨菲征阴性；腹部叩诊呈鼓音，肝浊音界正常；肠鸣音亢进，约 5 ~ 7 次/min，移动性浊音阴性，未闻及振水音及血管杂音；直肠指检：直肠四壁光滑，未触及包块、狭窄及溃疡，指套未染血。

实验室检查：WBC 18.80×10^9/L，中性粒细胞占 0.88，RBC 4.55×10^{12}/L，Hb 172 g/L，Cr 345 μmol/L，BUN 30.9 mmol/L，K^+ 5.21 mmol/L，Na^+ 128.4 mmol/L，血 pH 7.1。腹部立位 X 线片检查：腹上区气液平面，诊断为肠梗阻。腹部 CT 检查：胆囊壁增厚与十二指肠粘连窦道形成（胆源性结石直径约4 cm），胆道积气，左髂区肠道积气、积液、扩张，考虑胆道感染，机械性肠梗阻。见图 1。

2　术前治疗

患者入院诊断：（1）胆石性肠梗阻；（2）胆囊十二指肠瘘；（3）急性肾衰竭；（4）水电解质酸碱平衡紊乱；（5）心脏起搏器置入术后。入院后完善相关检查，禁食，给予持续胃肠减压，纠正水电解质、酸碱平衡紊乱，扩容补充血容量及抗感染等治疗。经上述治疗后患者病情得到控制，尿量增多，3 d 后复查：WBC 9.80×10^9/L，中性粒细胞占 0.83，RBC 4.60×10^{12}/L，Hb 136 g/L，Cr 48 μmol/L，BUN 7.5 mmol/L，K^+ 4.51 mmol/L，Na^+ 134.4 mmol/L。

3　术前讨论

杜鹏副主任医师：患者因恶心、呕吐伴肛门停止排气、排便 5 d 急诊入院，根据病史特点、实验室和辅助检查结果初步诊断较明确。已予禁食，持续胃肠减压、纠正水电解质酸碱平衡紊乱、扩容补充血容量及抗感染等治疗。

谷春伟主任医师：该患者根据腹部立位 X 线片及 CT 检查，诊断基本明确，入院经对症、支持治疗后，其尿量增加，Cr 和 BUN 下降至正常范围，电解质基本恢复正常，肾衰竭缓解，血常规改善，但患者始终未排气、排便。这提示肠梗阻未解除，据 CT 检查结果测得梗阻部位结石直径约 4 cm，自行排出可能性较小，具备手术指征，故应行手术治疗。

吴浩荣主任医师：患者目前胆石性肠梗阻诊断明确，经保守治疗后，病情有所缓解，考虑目前梗阻因素保守治疗无

DOI: 10.3760/cma.j.issn.1673-9752.2014.08.019
基金项目：苏州卫生局科教兴卫青年科技项目（SWKQ0920）
作者单位：215000 苏州大学附属第二医院普通外科
通信作者：吴浩荣，Email: wuhaorong@vip.sina.com

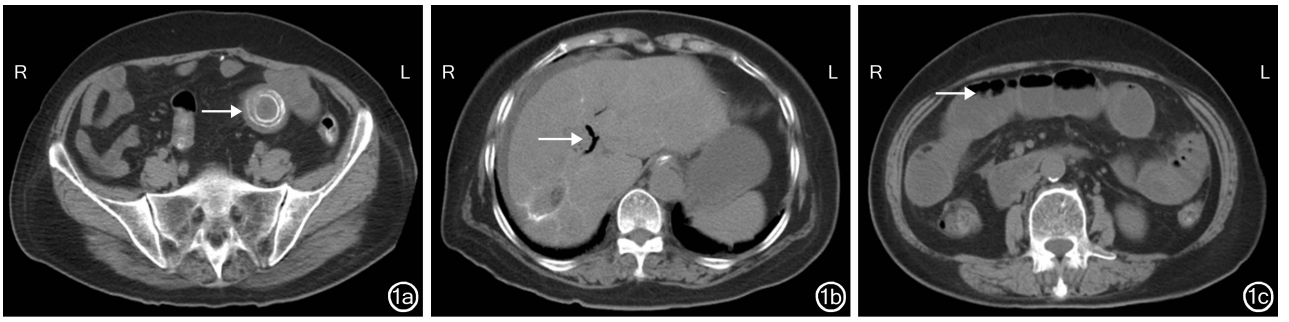

1a:结石影(→); 1b:胆道积气(→); 1c:肠道积气、积液、扩张(→)

图 1　腹部 CT 检查示胆石性肠梗阻 Rigler 三联征

法解除,故应行手术治疗。手术方案:考虑 CT 检查结果示结石所致梗阻在左髂区,手术取左髂区经腹直肌切口,探查腹腔,解除梗阻,如有坏死肠管,则行肠段切除术。因患者年龄大,发病急,术前基础情况欠佳,且有心脏起搏器置入病史,是否一期行胆囊切除术和修补瘘口视术中探查结果决定。本次手术需与患者及家属充分沟通,告知其可能存在的手术风险及术后愈合情况,必要时术后需转 ICU 加强对症治疗。

4　手术治疗

患者于 2013 年 4 月 25 日全身麻醉下行剖腹探查 + 小肠切开取石术。术中切开腹膜见淡黄色浑浊液体溢出,吸引器吸引约 100 mL,探查回肠距回盲部约 80 cm 处可及肠道内一质地坚硬结石,直径约 4 cm,完全阻塞肠腔,近端回肠充血肿胀明显,表面炎性附着,色稍暗,远端小肠空虚。于结石处纵行切开肠管,完整取出结石,横行缝合肠管切口并联合浆肌层加强缝合,检查肠管能通过两指,血运良好,吸净周围渗液。探查胆囊三角见胆囊呈萎缩性炎性改变,壁增厚,内无结石,周围组织粘连严重,与十二指肠球部粘连致密,有内瘘形成。探查后考虑患者基础情况差,一期行胆囊切除 + 瘘口修补术创伤大、时间长,且胆囊内已无结石存在,与家属沟通后决定暂不予切除胆囊,仅解决结石导致的肠梗阻。温生理盐水冲洗腹腔,逐层关腹,盆腔放置 1 根引流管。

术后病理检查为混合性结石。术后诊断为:(1)胆石性肠梗阻;(2)胆囊十二指肠瘘;(3)腹腔和盆腔积液。患者术后恢复顺利,无并发症发生,术后 4 d 进食流质饮食,第 5 天拔除腹腔引流管,术后 9 d 拆线出院。随访至 2013 年 12 月,患者恢复良好,复查 B 超内瘘口未显示,胆囊炎症消退。患者目前无二次手术治疗愿望,嘱其门诊随访。

5　总结

吴浩荣主任医师:胆石症的并发症中,胆石性肠梗阻属于极少见的一种疾病,其发生率占肠梗阻的 1%~4%,好发于老年人,尤以老年女性患者多见[1]。由于该病临床表现缺乏特异性,误诊率高,临床诊断主要依靠病史及影像学检查。对于既往有胆道结石疾病发作史,后继发肠梗阻临床表现的患者应考虑本病可能,对自述没有胆道结石病史的患者,亦应认真仔细检查。本例患者即否认既往结石病史。X 线片检查是诊断胆石性肠梗阻最基本、简单的检查手段,但胆道结石多为透 X 线的阴性结石,胆道积气常因肠腔扩张积气、积液而显示不清,故腹部 X 线片对病因诊断帮助不大。CT 检查能很好地显示引起肠梗阻的环状高密度结石,同时利用螺旋 CT 三维重建功能,可立体清晰显示胆结石在胃肠道内嵌顿和近段肠管扩张情况[2]。胆石性肠梗阻由于其特异性,CT 表现为 Rigler 三联征[3]。这易于与其他原因引起的各类肠梗阻及其他急腹症相鉴别。本例患者术前经 CT 检查明确诊断。因此,CT 检查是胆石性肠梗阻最有价值的检查手段。

目前,对于胆石性肠梗阻的手术治疗方式存在争议。外科手术主要有两种:一种为一期行单纯肠切开取石术,解除肠梗阻症状,二期行胆囊切除 + 瘘口修补术;另一种为一期切开取石 + 胆囊切除 + 瘘口修补术。Donati 等[4]认为:胆石性肠梗阻多数患者年龄大,全身合并症多,不能耐受一期手术应仅行肠切开取石术,待患者一般情况改善后二期手术。Spaziani 等[5]认为:二期手术增加了患者痛苦、住院费用及住院时间,一期手术患者的病死率及并发症发生率与二期手术患者比较,差异无统计学意义,因此,提倡积极行一期手术治疗。笔者认为可根据具体情况灵活选择手术方式,但基于患者多因急性肠梗阻急诊入院,且多为老年患者,身体基础情况差,最佳手术方案应为一期仅行单纯肠切开取石术,解除梗阻,二期再行胆囊切除及瘘口修补术。

参考文献

[1] Conzo G, Mauriello C, Gambardella C, et al. Gallstone ileus: One-stage surgery in an elderly patient: One-stage surgery in gallstone ileus[J]. Int J Surg Case Rep, 2013, 4(3): 316-318.

[2] 陈立平,魏倩萍. 保守治疗胆石性肠梗阻 1 例报告[J]. 第二军医大学学报, 2011, 32(11): 1275-1276.

[3] 陈恩龙,赵振国,隋海晶,等. 胆石性肠梗阻的影像学诊断[J]. 中华消化外科杂志, 2014, 13(1): 65-68.

[4] Donati M, Cardì F, Brancato G, et al. The surgical treatment of a rare complication: gallstone ileus[J]. Ann Ital Chir, 2010, 81(1): 57-62.

[5] Spaziani E, Vergaro C, Picchio M, et al. Unusual cause of acute abdomen in adult patient: gallstone ileus[J]. G Chir, 2010, 31(1/2): 28-32.

(收稿日期: 2014-06-20)
(本文编辑: 张玉琳)