· 影像集锦 ·

背胰与主胰管并发变异的影像学特征

丁前江　汪建华　王玉涛　张建　孙高峰　周瑜佳　刘亭　王蓼　邓生德　左长京

【摘要】 **目的**　总结背胰与主胰管并发变异的影像学检查特征，探讨其诊断及鉴别诊断要点。**方法**　采用回顾性描述性研究方法。收集 2013 年 11 月宁波大学医学院附属医院收治的 1 例背胰与主胰管并发变异患者的临床资料。患者行 CT、MRI 平扫及增强扫描、MRCP 检查。观察指标：(1) CT、MRI 检查表现。(2) 胰腺相关径线值：①主胰管：最大宽径和扩张长度。②胰腺实质：背胰宽度和腹胰宽度。③其他径线：腹胰-中线，背胰-中线和背胰-脾门。(3) 随访情况：患者相关实验室及影像学复查结果。采用门诊和电话方式进行随访，随访期间，复查相关实验室及影像学检查。随访时间截至 2016 年 1 月。**结果**　(1) CT、MRI 检查表现：①CT 检查：胰腺长度未见异常，胰体、尾部实质萎缩，胰头部体积稍增大，胰腺实质密度均匀，胰体、尾部主胰管扩张。②MRI 检查：胰头部：T1 加权成像(T1WI)、T2 加权成像(T2WI)示胰头部体积稍增大，实质信号均匀，同、反相位无信号衰减，扩散加权成像(DWI)无弥散受限，增强扫描均匀明显强化。胰体、尾部：T1WI、T2WI 示胰体、尾部变细，实质萎缩、变薄，DWI 无弥散受限，增强扫描未见异常强化灶。胰管与胆管：①胰体、尾部主胰管明显扩张，内壁光整，以体部较宽，颈部主胰管变窄，头部主胰管无扩张，增强扫描见扩张的胰管内无异常强化灶；分支胰管均未见扩张。②MRCP 检查示肝内、外胆管、胆囊未见扩张，腔内未见异常信号。胰腺边缘：光滑、规则，胰周脂肪间隙清晰。其他表现：脾脏下缘见一圆形软组织信号影，平扫及增强扫描信号强度均与脾脏一致。(2) 胰腺相关径线值：①主胰管：最大宽径为 12.6 mm，扩张长度为 91.6 mm。②胰腺实质：背胰宽度为 19.6 mm，腹胰宽度为 26.7 mm。③其他径线：腹胰-中线为 54.6 mm，背胰-中线为 77.3 mm，背胰-脾门为 18.5 mm。(3) 随访情况：2014 年 11 月，患者复查相关实验室检查结果均正常；超声检查：胰头部体积稍增大，内部回声分布均匀，胰体、尾部缩小，主胰管扩张，最大宽径约为 12.3 mm。2015 年 11 月患者复查实验室和超声检查结果无进展。**结论**　背胰与主胰管并发变异影像学检查主要表现为胰腺长度正常，胰体、尾部实质萎缩，主胰管扩张、内壁光整，胰头部轻度增大，增强扫描检查无异常强化灶。

【关键词】 背胰；　胰管；　解剖变异；　磁共振成像

基金项目：浙江省自然科学基金(LY13H070008)；浙江省医药卫生科技计划项目(2014KYB238)；宁波市自然科学基金(2015A610201)

Imaging features in anatomical variations of the dorsal pancreas and main pancreatic duct

Ding Qianjiang[*], *Wang Jianhua*, *Wang Yutao*, *Zhang Jian*, *Sun Gaofeng*, *Zhou Yujia*, *Liu Ting*, *Wang Liao*, *Deng Shengde*, *Zuo Changjing*. [*] *Department of Radiology, the Affiliated Hospital, Medical School, Ningbo University, Ningbo 315020, China*

Corresponding author: Wang Yutao, Email: wangyutao1982@sina.com

【**Abstract**】 **Objective**　To summarize the imaging features in anatomical variations of the dorsal pancreas and main pancreatic duct, and investigate the essentials of diagnosis and differential diagnosis. **Methods**　The retrospective descriptive study was adopted. The clinical data of 1 patient with the anatomical variations of the dorsal pancreas and main pancreatic duct who was admitted to the Affiliated Hospital of Ningbo University at November 2013 were collected. The patient received plain and enhanced scans of computed tomography (CT) and magnetic resonance image (MRI), and magnetic resonance cholangiopancreatography (MRCP) examination. Observation indexes included: (1) manifestations of CT and MRI examinations. (2) Pancreas associated dimensions: ① the main pancreatic duct: the maximum width and the expansion length. ② The pancreatic parenchyma: the width of the dorsal pancreas and the ventral pancreas. ③Other dimensions: the distance from the ventral pancreas to the midline, the distance from the dorsal pancreas to the midline, the distance from the dorsal

DOI: 10.3760/cma.j.issn.1673-9752.2016.06.020

作者单位：315020 宁波大学医学院附属医院影像科(丁前江、汪建华、王玉涛、刘亭、王蓼、邓生德)，超声科(周瑜佳)；200433 上海，第二军医大学附属长海医院核医学科(张建、孙高峰、左长京)

通信作者：王玉涛，Email：wangyutao1982@sina.com

pancreas to the splenic hilum. (3) Follow-up situation: results of laboratory and imaging reexaminations. The follow-up of outpatient examination and telephone interview was performed on the patient up to January 2016. **Results** (1) Manifes-tations of CT and MRI examinations: CT examination demostrated a normal pancreatic length with parenchyma of the pancreatic body and tail atrophy and a slightly enlarged pancreatic head. The pancreatic parenchyma showed homogeneous density and main pancreatic duct of the pancreatic body and tail showed dilatation. On MRI, T1 weight imaging (T1WI) and T2 weight imaging (T2WI) demonstrated a slightly enlarged pancreatic head with homogeneous signal. The in-phase and out-phase imagings showed no signal loss on and diffusion weighted imaging (DWI) showed no restricted diffusion. Enhanced scanning demonstrated a marked homogenous enhancement of pancreatic head. Pancreatic body and tail showed thin and parenchyma atrophy on T1WI and T2WI without restricted diffusion on DWI and abnormal enhancement on enhanced scan. Of pancreatic duct and bile duct, MRI examination showed main pancreatic duct dilatation of the pancreatic body and tail with smooth inner wall and narrowed main pancreatic duct of pancreatic neck and no dilatation of the pancreatic head. Enhanced scanning demonstrated no abnormal enhancement of the enlarged duct. The branch pancreatic duct showed no dilatation. MRCP examination demonstrated no dilatation of intra- and extra bile duct and gallbladder and no abnormal signal of intracavity. Pancreatic margin showed smooth, regular and clear surrounding fat space. Other findings included a circular nodule under the spleen with a similar signal with the spleen on plain and enhanced scan. (2) Pancreas associated dimensions: ① the main pancreatic duct: the maximum width and the expansion length were 12.6 mm and 91.6 mm, respectively. ② the pancreatic parenchyma: the width of the dorsal pancreas and the ventral pancreas were 19.6 mm and 26.7 mm, respectively. ③ other dimensions: the distance from the ventral pancreas to the midline, the distance from the dorsal pancreas to the midline and the distance from the dorsal pancreas to the splenic hilum were 54.6 mm, 77.3 mm and 18.5 mm, respectively. (3) Follow-up status: results of laboratory reexaminations showed normal indexes at November 2014, and ultrasonography examination demonstrated slightly enlarged pancreatic head with homogenous internal echo, thin of the pancreatic body and tail, and an enlarged main pancreatic duct with the maximum width of 12.3 mm. The patient was followed up at November 2015, and laboratory reexaminations and ultrasonography examination demonstrated similar findings. **Conclusion** Imaging features of anatomical variations of the dorsal pancreas and main pancreatic duct include normal length of the pancreas, atrophy of the pancreatic body and tail, main pancreatic duct dilatation with smooth inner wall, slightly enlarged pancreatic head without any abnormal signal on dynamic enhancement imaging.

【**Key words**】 Dorsal pancreas; Pancreatic duct; Anatomic variantion; Magnetic resonance Imaging

Fund program: Natural Science Foundation of Zhejiang Province (LY13H070008); Science and Technology Program for Medicine and Health of Zhejiang Province (2014KYB238); Natural Science Foundation of Ningbo District (2015A610201)

胰腺的胚胎发育复杂,临床上背侧胰腺(简称背胰)相关的各种解剖学变异较少见。近年来,背胰相关解剖学变异的影像学报道逐渐增多[1-5]。但背胰和主胰管并发变异的影像学研究较少。本研究回顾性分析 2013 年 11 月宁波大学医学院附属医院收治的 1 例背胰与主胰管并发变异患者的临床资料,总结其 CT 和 MRI 检查的影像学特征,以期为临床诊断胰腺此类变异提供有价值的影像学依据。

1　资料与方法

1.1　一般资料

采用回顾性描述性研究方法。患者男,25 岁。于 2013 年 11 月,因健康体检发现“胰管扩张”,为进一步诊断与治疗,就诊于我院。患者无发热、皮肤巩膜黄染、腹上区疼痛、腹胀,既往体健。腹上区无压痛,未触及包块。实验室检查:血常规、生化检查、血清肿瘤标志物(AFP、CEA、CA19-9、CA72-4、细胞角蛋白 19 片段)、尿常规均正常。患者及家属均签署相关检查知情同意书。

1.2　检查方法

CT 检查:采用 Brilliance iCT 扫描(荷兰飞利浦公司产品)。扫描参数:管电压 120 kV,管电流 150 mA,层厚、层间距 5 mm。

MRI 检查:采用 Signa HDxt 1.5T MR(美国 GE 公司产品)扫描。T1 加权成像(T1 weight imaging, T1WI)采用快速扰相梯度回波序列,重复时间(repetition time, TR) 150.00 ~ 200.00 ms,回波时间(echo time, TE) 1.61 ~ 4.89 ms。T2 加权成像(T2 weight imaging, T2WI)采用快速自旋回波序列,TR 9 473.68 ms, TE 92.83 ms。平衡式稳态自由进动(Fiesta)序列:TR 4.50 ms, TE 1.60 ms。扩散加权成像(diffusion weighted imaging, DWI)采用呼吸触发自旋平面回波序列,TR 7 500.00 ms, TE 61.40 ms, b 值取 0、600 s/mm^2。MRCP 采用三维快速自旋回波序列,TR 3 529.00 ms, TE 558.96 ms。增强扫描采用肝脏容积加速采集(liver acquisition with volume

acceleration, LAVA)序列, TR 4.45 ms, TE 2.15 ms, 经肘静脉注入钆喷酸葡胺, 注射速率 1.5 ~ 2.0 mL/s, 剂量 0.1 mmol/kg。

1.3　观察指标

(1)CT、MRI 检查表现。(2)胰腺相关径线值: ①主胰管: 最大宽径: 扩张主胰管最宽, 且垂直于主胰管走行方向处的最大前后径; 扩张长度: 沿主胰管走行方向画一曲线, 测量主胰管扩张部分右侧缘至左侧缘的曲线长度。②胰腺实质: 背胰宽度: 沿胰体、尾部主胰管走行方向画一斜冠状轴线, 测量主胰管最宽处垂直于该轴线的最大前后径; 腹胰宽度: 沿胰头、颈部主胰管走行方向画一斜冠状轴线, 测量胰头部垂直于该轴线的最大前后径。③ 其他径线: 腹胰-中线: 胰腺右侧缘与腹中线的距离; 背胰-中线: 胰腺左侧缘与腹中线的距离; 背胰-脾门: 胰腺左侧缘与脾门的距离。由 2 名影像科医师独立阅片并测量, 每项径线测量 3 次, 取平均值。最后取 2 名医师所测数据的平均值。(3)随访情况: 患者相关实验室及影像学复查结果。

1.4　随访

采用门诊和电话方式进行随访, 随访期间, 复查相关实验室及影像学检查。随访时间截至 2016 年 1 月。

2　结果

2.1　CT 及 MRI 检查表现

CT 检查: 胰腺长度未见异常, 胰体、尾部实质萎缩, 胰头部体积稍增大, 胰腺实质密度均匀, 胰体、尾部主胰管扩张。见图 1。

MRI 检查: (1)胰头部: T1WI、T2WI 示胰头部体积稍增大, 实质信号均匀, 同、反相位无信号衰减(图 2,3), DWI 无弥散受限(图 4), 增强扫描均匀明显强化。(2)胰体、尾部: T1WI、T2WI 示胰体、尾部变细, 实质萎缩、变薄(图 5,6), DWI 无弥散受限, 增强扫描未见异常强化灶。(3)胰管与胆管: ①胰体、尾部主胰管明显扩张(图 5), 内壁光整, 胰体部较宽, 颈部主胰管变窄(图 6,7), 胰头部主胰管无扩张, 增强扫描见扩张的胰管内无异常强化灶(图 8); 分支胰管均未见扩张。②MRCP 检查示肝内、外胆管、胆囊未见扩张(图 9), 腔内未见异常信号。(4)胰腺边缘: 光滑、规则, 胰周脂肪间隙清晰。(5)其他表现: 脾脏下缘见一圆形软组织信号影, 平扫及增强扫描信号强度均与脾脏一致(图 10)。

2.2　胰腺相关径线值

(1)主胰管: 最大宽径为 12.6 mm, 扩张长度为 91.6 mm。(2)胰腺实质: 背胰宽度为 19.6 mm, 腹胰宽度为 26.7 mm。(3)其他径线: 腹胰-中线为 54.6 mm, 背胰-中线为 77.3 mm, 背胰-脾门为 18.5 mm。

2.3　随访情况

2014 年 11 月, 患者实验室检查示血常规、生化检查、血清肿瘤标志物(AFP、CEA、CA19-9)、尿常规均正常; 超声检查: 胰头部体积稍增大, 内部回声分布均匀, 胰体、尾部缩小, 主胰管扩张(图 11), 最大宽径约为 12.3 mm。

患者于 2015 年 11 月在外院复查实验室和超声检查, 结果与 2014 年 11 月一致。

3　讨论

3.1　胰腺的发育与变异

胰腺由腹胰原基和背胰原基发育而成, 胰腺实质和胰管系统是由胚胎早期的两部分组织旋转后融合而成, 在其旋转和融合过程中可能形成各种解剖学变异[6]。腹胰形成胰头部下分, 其中有 Wirsung 管; 背胰形成胰头部上分和胰体、尾部, 其中有 Santorini 管[7]。随腹胰和背胰融合, Wirsung 管和 Santorini 管相连接, 形成主胰管, 接合处一般位于胰颈部[8]。主胰管管径自胰尾部到胰头部逐渐增粗, 且边缘光滑。胰腺最常见形态为逐渐变细型, 即胰腺轮廓自胰头部到胰尾部逐渐变细[9]。

背胰相关解剖学变异主要有: 背胰发育不全、胰尾部增宽、局部隆起及脂肪裂隙等[2]。背胰发育不全文献报道不足百例, 其特点为胰体、尾部未发育或发育不全, 临床上可继发胰岛素依赖性糖尿病[10-12]。目前此类变异尚无明确治疗指南[1]。本例患者既往体健, 生化检查结果提示血糖、血脂正常, 其原因可能为胰头部保留有足够的胰腺内、外分泌功能。

3.2　影像学检查特征

背胰发育不全的典型影像学检查表现为胰腺缩短, 胰体、尾部短小或缺如[3-4]; 伴胰头部体积代偿性增大时, 整体表现为“蝌蚪状”改变[3]; 胰尾部与脾门间胰床常被胃、肠管及脂肪倚靠[13]。胰腺分裂异常分为完全性和不完全性, 高分辨率 MRI 检查发现独立的 Wirsung 管, 或 Santorini 管和 Wirsung 管共存时可提示诊断[14]。本例患者与背胰发育不全、胰腺分裂异常不同, 影像学检查表现为胰腺长度正常, 胰体、尾部变细, 实质萎缩; 胰颈部 Wirsung 管和

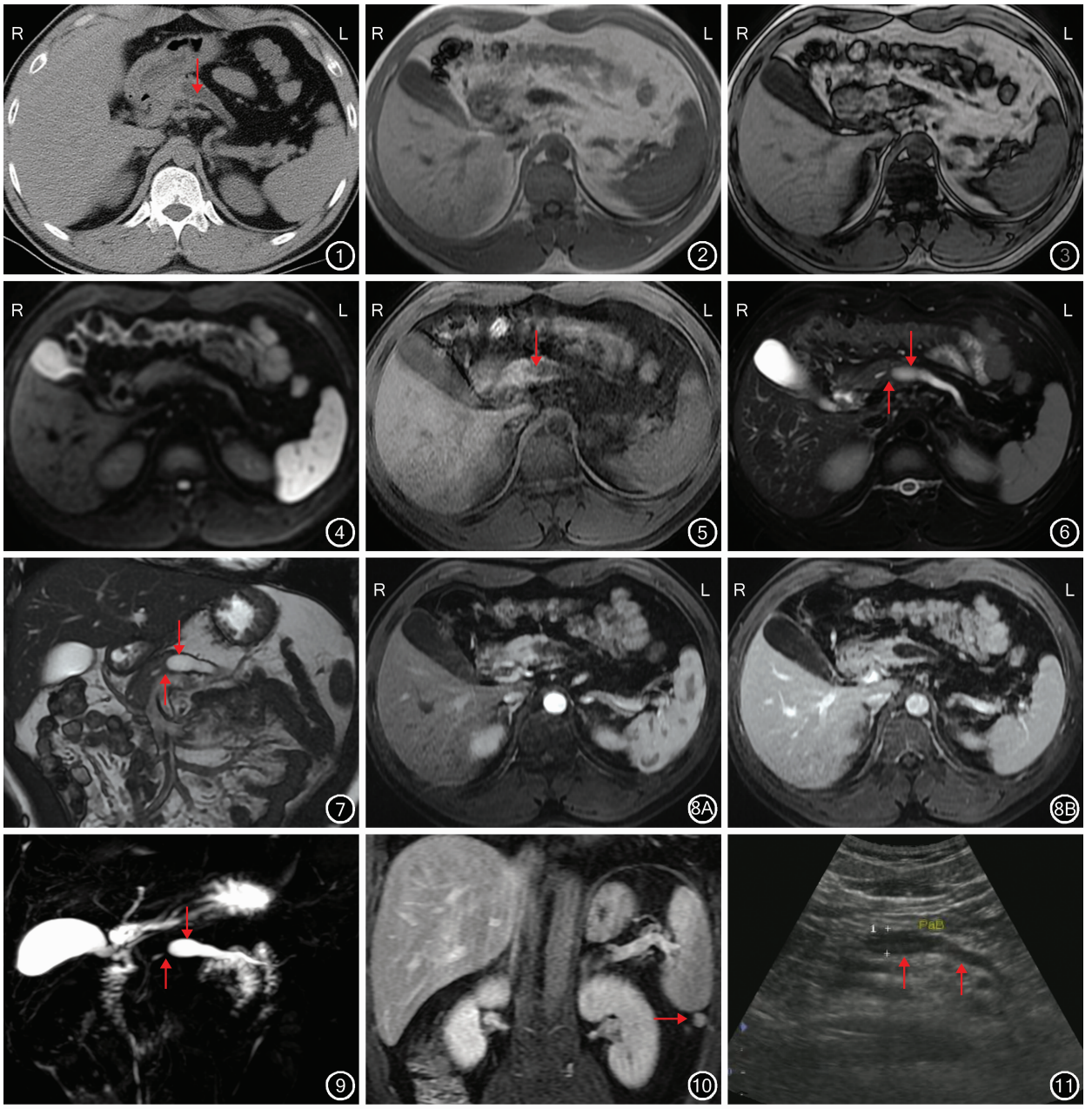

图 1　患者入院时 CT 检查示胰体、尾部实质萎缩，密度均匀，主胰管扩张（↓）　**图 2**　患者入院时 MRI 检查同相位示胰腺实质信号均匀　**图 3**　患者入院时 MRI 检查反相位示胰腺实质无信号衰减　**图 4**　患者入院时 MRI 检查 DWI 示胰腺实质信号均匀，无弥散受限　**图 5**　患者入院时 MRI 检查 T1WI 示胰体部实质萎缩，主胰管明显扩张（↓）　**图 6**　患者入院时 MRI 检查 T2WI 示胰腺长度无缩短，边缘光滑，实质信号均匀，胰体、尾部主胰管明显扩张（↓），颈部主胰管变窄（↑）　**图 7**　患者入院时 MRI 检查冠状位 Fiesta 示胰体、尾部主胰管明显扩张（↓），内壁光整，颈部主胰管变窄（↑）　**图 8**　患者入院时 MRI LAVA 增强扫描示胰腺实质均匀强化，扩张的胰管内无异常强化灶　LAVA：肝脏容积加速采集　8A：动脉早期；8B：门静脉期　**图 9**　患者入院时 MRCP 检查示胰体、尾部主胰管明显扩张（↓），颈部主胰管变窄（↑），肝内、外胆管、胆囊未见扩张　**图 10**　患者入院时 MRI LAVA 增强扫描平衡期示脾脏下缘一圆形软组织信号影（→），信号强度与脾脏一致　**图 11**　2014 年 11 月，患者超声检查示胰头部体积稍增大，内部回声分布均匀，胰体、尾部缩小，主胰管扩张（↑）

Santorini 管接合处狭窄，Santorini 管近侧段呈囊状扩张，内壁光整；同时还伴有副脾。本例患者形态上未形成特征性“短胰腺”表现，也无 Wirsung 管、Santorini 管分别开口于十二指肠大乳头、小乳头的表现。因此，笔者认为：本例胰腺变异为背胰发育不良、Wirsung 管和 Santorini 管融合不良并发的一种特殊类型的胰腺解剖学变异。

3.3　鉴别诊断

背胰与主胰管并发变异主要需与以下疾病鉴别：（1）胰腺导管内乳头状黏液瘤：多见于老年人，

由于黏液分泌过量而导致分支胰管囊状扩张或主胰管局段性或弥漫性扩张，直径一般 >5 mm，恶性者扩张胰管直径常 >10 mm，有时主胰管内可见壁结节[15]。胰管内黏液信号与水样信号不同，MRCP 检查能显示主胰管和分支胰管的全貌及向肠腔内突起、增大的十二指肠乳头，动态增强扫描检查可见胰管管壁及壁结节强化[16]。本例患者影像学检查表现为扩张主胰管管壁光滑，胰管内为水样信号（密度）影，增强扫描检查腔内无异常强化灶，十二指肠乳头无增大。（2）胰腺导管腺癌：多发生于胰头部，典型影像学检查表现为结节状异常信号影，增强扫描检查呈轻度强化，远端胰腺实质萎缩、胰管扩张，伴胰周侵犯表现。本例患者胰腺实质信号均匀，增强扫描检查无异常强化灶。（3）慢性胰腺炎：是中青年患者胰腺萎缩、并胰管扩张的常见病因，常有明确病史[17]。MRI 检查 T1WI 上，胰腺实质可因纤维化而信号降低，主胰管管径不均匀串珠样扩张，伴分支胰管扩张，并可见胰管内钙斑、结石等导致的充盈缺损；形成炎性肿块时，与胰腺癌鉴别有一定困难，需密切随访。本例患者胰腺实质信号无明显降低，扩张胰管管壁光滑，管腔内无异常信号。（4）本研究测量了本例胰腺变异患者的胰腺相关径线值，可为该类胰腺解剖学变异的诊断提供一定参考依据。

综上，背胰与主胰管并发变异在临床上较为罕见，影像学检查主要表现为胰腺长度正常，胰体、尾部实质萎缩，主胰管扩张、内壁光整，胰头部体积轻度增大，DWI 无明显弥散受限，增强扫描检查无异常强化灶。临床工作中，若对该类胰腺解剖学变异认识不足，可能将其误诊为胰头部占位性病变，继发胰管扩张和胰体、尾部实质萎缩，导致过度治疗。

参考文献

[1] Mohapatra M, Mishra S, Dalai PC, et al. Imaging findings in agenesis of the dorsal pancreas. Report of three cases[J]. JOP, 2012, 13(1): 108-114.

[2] 王玉涛，汪建华，张建，等. 背胰形态变异的影像学特征[J]. 中华普通外科杂志，2015，30(1)：19-22. DOI：10.3760/cma.j.issn.1007-631X.2015.01.006.

[3] Vijayaraghavan SB, Gouru S, Senthil S. Sonographic features of agenesis of dorsal pancreas[J]. Indian J Radiol Imaging, 2013, 23(2): 179-182. DOI: 10.4103/0971-3026.116570.

[4] Kumar R, Vyas K, Agrahari N, et al. Complete agenesis of the dorsal pancreas: Case report with imaging findings and review of the literature[J]. Malawi Med J, 2015, 27(2): 73-74. DOI: 10.4314/mmj.v27i2.9.

[5] 顾玲玲，邵丽希，王俭，等. 背胰发育相关变异的影像学表现[J]. 实用放射学杂志，2012，28(5)：703-705. DOI：10.3969/j.issn.1002-1671.2012.05.015.

[6] Paiella S, De Pastena M, Esposito A, et al. Selective agenesis of pancreatic isthmus parenchyma with preservation of main pancreatic duct continuity, a very rare entity: Case report[J]. Int J Surg Case Rep, 2015, 6C: 169-171. DOI: 10.1016/j.ijscr.2014.09.023.

[7] 陆建平，王莉，郭帅. 胰腺先天异常的影像诊断[J]. 中国医学计算机成像杂志，2008，14(6)：554-559. DOI：10.3969/j.issn.1006-5741.2008.06.012.

[8] 靳二虎，张洁，马大庆. 胰腺解剖变异和脂肪沉积的 MRI 表现[J]. 磁共振成像，2012，3(3)：213-221. DOI：10.3969/j.issn.1674-8034.2012.03.012.

[9] Semelka RC, Ascher SM. MR imaging of the pancreas[J]. Radiology, 1993, 188(3): 593-602. DOI: 10.1148/radiology.188.3.8351317.

[10] Schnedl WJ, Piswanger-Soelkner C, Wallner SJ, et al. Agenesis of the dorsal pancreas and associated diseases[J]. Dig Dis Sci, 2009, 54(3): 481-487. DOI: 10.1007/s10620-008-0370-3.

[11] Shimodaira M, Kumagai N, Sorimachi E, et al. Agenesis of the dorsal pancreas: a rare cause of diabetes[J]. Intern Emerg Med, 2012, 7(1): 83-84. DOI: 10.1007/s11739-011-0620-9.

[12] 王玉涛，汪建华，邵成伟，等. 背侧胰腺发育不全的 CT 表现[J]. 中华胰腺病杂志，2014，14(4)：272-273. DOI：10.3760/cma.j.issn.1674-1935.2014.04.019.

[13] Karcaaltincaba M. CT differentiation of distal pancreas fat replacement and distal pancreas agenesis[J]. Surg Radiol Anat, 2006, 28(6): 637-641. DOI: 10.1007/s00276-006-0151-7.

[14] 缪飞. 胰腺影像学[M]. 北京：人民卫生出版社，2015：86-115.

[15] Yamaguchi K, Ohuchida J, Ohtsuka T, et al. Intraductal papillary-mucinous tumor of the pancreas concomitant with ductal carcinoma of the pancreas[J]. Pancreatology, 2002, 2(5): 484-490. DOI: 10.1159/000064716.

[16] Manfredi R, Graziani R, Motton M, et al. Main pancreatic duct intraductal papillary mucinous neoplasms: accuracy of MR imaging in differentiation between benign and malignant tumors compared with histopathologic analysis[J]. Radiology, 2009, 253(1): 106-115. DOI: 10.1148/radiol.2531080604.

[17] 刘洁，任佳，郭树彬.《2013 年急慢性胰腺炎临床实践指南》回顾与解读[J]. 临床误诊误治，2015，28(4)：84-87. DOI：10.3969/j.issn.1002-3429.2015.04.029.

（收稿日期：2016-03-14）
（本文编辑：王雪梅）